ANNALES
UNIVERSITATIS MARIAE CURIE-SKŁODOWSKA
LUBLIN-POLONIA
VOL. XLV, 15 SECTIO DD 1990

Instytut Anatomii Zwierząt Wydziału Weterynaryjnego AR w Lublinie

Ryszard EUSTACHIEWICZ

Morfologia i topografia strzępka hipokampa (*fimbria hippocampi*) oraz sklepienia (*fornix*) u krowy

The Morphology and Topography of *fimbria hippocampi* and *fornix* in Cow

Sklepienie (*fornix*) oraz strzępek hipokampa (*fimbria hippocampi*) stanowią według Z e m a n i wsp. (24) złożony system włókien nerwowych łączących hipokamp z innymi strukturami mózgowia. C a j a l (4) jako pierwszy opisał przebieg włókien nerwowych z hipokampa do ciała suteczkowatego. Od tego czasu, a szczególnie w ostatnich latach badania doświadczalne wykazały, że sklepienie jest drogą dla aferentnych i eferentnych włókien nerwowych (1, 6, 10, 14, 15, 17 i wiele innych) ściśle związanych z poszczególnymi strukturami tworu hipokampa (*formatio hippocampi*), które łączą go z innymi częściami mózgowia. Szczególnie interesujące w tym względzie są badania M e i n b a c h a i wsp. (14), którzy w przeprowadzonych przez siebie badaniach eksperymentalnych u szczurów określili dokładną lokalizację eferentnych włókien nerwowych z poszczególnych struktur tworu hipokampa w strzępku hipokampa oraz w sklepieniu. Spośród zwierząt domowych znana jest jedynie morfologia i topografia sklepienia (*fornix*) u świni (3). Brak danych o budowie sklepienia u innych gatunków zwierząt domowych, a szczególnie w odniesieniu do strzępka hipokampa spowodował podjęcie niniejszych badań.

MATERIAŁ I METODA

Materiałem do badań były mózgowia 4 dojrzałych płciowo krów, które utrwalono w roztworze formaliny w stosunku 1:9. Utrwalony materiał, wypłukany pod bieżącą wodą odwadniano następnie w alkoholu etylowym, następnie prześwietlono w terpentynie. Odwodniony materiał zatopiono w parafinie, po czym krojono w płaszczyznach czołowej i strzałkowej na skrawki grubości 15 mikronów. Preparaty barwiono luxolem oraz fioletem krezylowym według metody Klüvera i Barrery oraz błękitem metylenowym według metody Nissla.

WYNIKI

Sklepienie (*fornix*) oraz strzępek hipokampa (*fimbria hippocampi*) krowy stanowią skomplikowany system aferentnych i eferentnych włókien nerwowych związanych ściśle strukturalnie i funkcjonalnie z tworem hipokampa (*formatio hippocampi*).

Strzępek hipokampa (*fimbria hippocampi*)

Strzępek hipokampa (fot. 1, 2, 3) jest utworzony przez znacznej grubości pasmo włókien nerwowych położonych na przednio-przyśrodkowej powierzchni tworu hipokampa. Na przekrojach poprzecznych strzępek hipokampa jest widoczny jako znacznej szerokości pasmo włókien nerwowych przylegających do grzbietowej powierzchni *stratum oriens* brzusznej części hipokampa oraz brzusznej powierzchni jego części grzbietowej. Na wysokości przedniej krawędzi środkowej części hipokampa strzępek hipokampa jest jakby nałożony na jego przednią powierzchnię. Strzępek hipokampa powstaje z włókien nerwowych biegnących od *subiculum* tworząc w *stratum oriens regionis superioris* oraz *regionis inferioris* pasmo stosunkowo grubych i dobrze zmielinizowanych włókien nerwowych. Na przekrojach strzałkowych w sąsiedztwie odnogi sklepienia brzuszna warstwa włókien nerwowych strzępka hipokampa tworzy znacznej grubości uwypuklenie oddzielone od zakrętu zębatego hipokampa rowkiem strzępkowo-zębatym. Grzbietowo-przyśrodkowa część strzępka hipokampa przechodzi w odnogę sklepienia.

Sklepienie (*fornix*)

W sklepieniu u krowy podobnie jak u innych gatunków (fot. 1, 2, 3, 4, 5) wyróżnia się morfologicznie następujące części: odnogę sklepienia (*crus fornicis*), trzon sklepienia (*corpus fornicis*), słup sklepienia (*columna fornicis*) oraz łączące obustronnie te części ze sobą spoidło sklepienia grzbietowe (*commissura fornicis dorsalis*) i brzuszne (*commissura fornicis ventralis*).

Odnoga sklepienia (*crus fornicis*) jest utworzona przez znacznej grubości pasmo włókien nerwowych, które są przedłużeniem w kierunku przyśrodkowo-grzbietowym włókien tworzących strzępek hipokampa. Pasmo włókien nerwowych tworzących odnogę sklepienia jest w pobliżu strzępka hipokampa spłaszczone grzbietowo-brzusznie. W kierunku przyśrodkowym opisywane pasmo włókien nerwowych przyjmuje bardziej obły kształt. Na wysokości tylnej krawędzi spoidła sklepienia grzbietowego odnoga sklepienia przechodzi w trzon sklepienia. Włókna nerwowe tworzące odnogę sklepienia są znacznej grubości i dobrze zmielinizowane. Trzon sklepienia (*corpus fornicis*) stanowi środkową część sklepienia. Na przekrojach strzałkowych mózgowia krowy (fot. 1, 2) położonych w pobliżu płaszczyzny pośrodkowej trzon sklepienia jest utworzony przez stosunkowo grube pasmo włókien nerwowych. Należy w tym miejscu podkreślić, że jest ono ułożone pod dość znacznym kątem w stosunku do płaszczyzny poziomej, przy czym część tylna trzonu sklepienia leży znacznie wyżej w porównaniu z częścią przednią. Wyżej położona część tylna trzonu sklepienia przechodzi brzuszno-bocznie w odnogę sklepienia, natomiast niżej położona część przednia w słup sklepienia. Trzon sklepienia jest utworzony przez znacznej grubości pęczek włókien nerwowych położony poniżej trzonu ciała modzelowatego. Tylną granicę trzonu sklepienia wyznacza tylna krawędź spoidła sklepienia grzbietowego. Trzon sklepienia w tylnej części jest rozdzielony na część prawą i lewą, które następnie przechodzą w odnogi sklepienia. W kierunku przednim prawa i lewa część trzonu sklepienia zbliżają się do siebie i na wysokości wzgórza (*thalamus*) tworzą prawie jednolity pęczek nerwowy. Na wysokości tylnej krawędzi pola przegrodowego trzon sklepienia obniża się znacznie w kierunku brzusznym w stosunku do ciała modzelowatego i jest z nim połączony przez słabo u krowy rozwiniętą przegrodę przezroczystą (*septum pellucidum*). Na wysokości jąder pola przegrodowego włókna nerwowe tworzące trzon sklepienia zstępują w kierunku brzusznym rozdzielając się na części prawą i lewą jako słupy sklepienia (fot. 4, 5). Trzon sklepienia ma na przekrojach


Gc
Cc
Pd
H
Fx
Pv
Ac
1


Vl
H
Fm
Fx
2

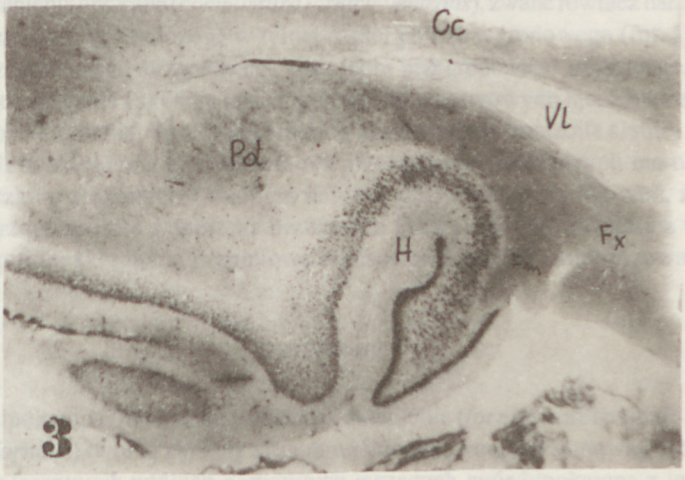
Cc
Vl
Pd
H
Fx
3

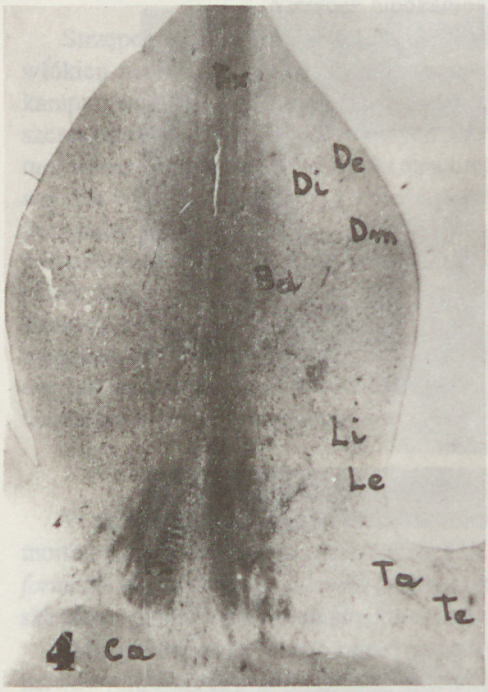
Fx
De
Di
Dm
Bd
Li
Le
Ta
Te
4
Ca

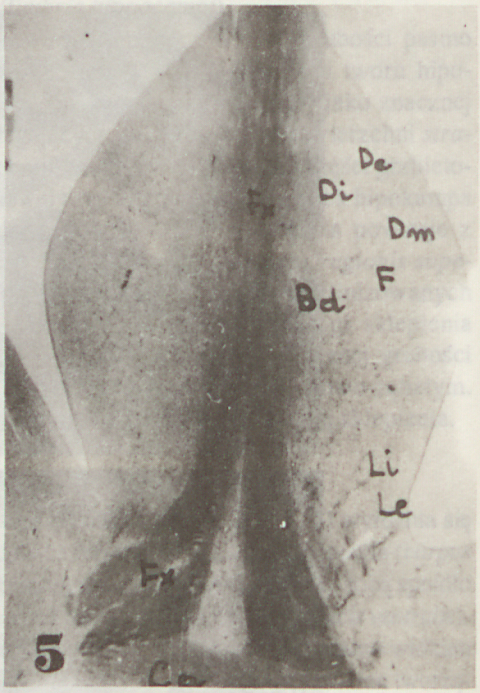
De
Di
Fx
Dm
F
Bd
Li
Le
Fx
5
Ca

poprzecznych w swojej środkowej części (gdzie prawy i lewy pęczek włókien nerwowych zlewają się ze sobą) kształt nieregularnego owalu. Koniec przedni, a szczególnie koniec tylny trzonu sklepienia jest na przekrojach poprzecznych bardziej regularny i ma kształt zbliżony do strzałkowo ustawionego owalnego pęczka włókien nerwowych.

Słup sklepienia (*columna fornicis*) rozpoczyna się na wysokości tylnej granicy jąder pola przegrodowego, kiedy trzon sklepienia rozdziela się na dwa oddzielne pęczki nerwowe. Włókna nerwowe tworzące prawy i lewy słup sklepienia zakręcają w kierunku przednio-brzusznym do wysokości ramienia poprzecznego spojenia przedniego. Prawy i lewy słup sklepienia jest na tej wysokości utworzony przez skośnie biegnące włókna nerwowe tworzące dwa oddzielne pęczki nerwowe. Są one na tej wysokości położone blisko siebie, a jedynie ich dolna krawędź jest rozdzielona przez jądro przedwzrokowe przyśrodkowe (*nucleus supraopticus medialis*). Na przekrojach poprzecznych mózgowia krowy położonych na wysokości ramienia poprzecznego spojenia przedniego słupy sklepienia mają kształt trójkąta, którego podstawa graniczy z grzbietową powierzchnią spojenia przedniego (fot. 4, 5), natomiast wierzchołki są połączone ze sobą w jednolite pasmo nerwowe. Należy w tym miejscu wyraźnie podkreślić, że przekroje poprzeczne tej części mózgowia są w stosunku do ukształtowania przedniej części trzonu sklepienia zbliżone raczej do płaszczyzny poziomej. Tuż przed przednią krawędzią ramienia poprzecznego spojenia przedniego prawy i lewy słup sklepienia zaginają się w kierunku tylnym kończąc się na wysokości przyśrodkowo-brzusznej części podwzgórza w ciele suteczkowatym (*corpus mammilare*).

Spoidło sklepienia grzbietowe (*commissura fornicis dorsalis*), zwane również harfą grzbietową (*psalterium dorsale*), jest utworzone z poprzecznie ułożonych włókien nerwowych (fot. 1, 3) łączących prawy i lewy pęczek trzonu sklepienia. Spoidło sklepienia grzbietowe leży tuż poniżej ciała modzelowatego i jest dosyć ściśle z nim zespolone, szczególnie w tylnej części spoidła. Włókna nerwowe tworzące spoidło sklepienia grzbietowe rozdzielają tylny koniec trzonu sklepienia na dwa oddzielne pęczki nerwowe. Jednocześnie tylna krawędź spoidła sklepienia grzbietowego wyznacza granicę przejścia trzonu sklepienia w odnogi sklepienia. Wydaje się, że najbardziej charakterystyczny obraz spoidła sklepienia grzbietowego jest u krowy widoczny na przekrojach strzałkowych mózgowia.

Spoidło sklepienia brzuszne (*commissura fornicis ventralis*), zwane również harfą brzuszną (*psalterium ventrale*), jest położone w tylnej części pola przegrodowego (fot. 1) na wysokości jądra przegrodowego strzępkowego oraz jądra przegrodowego trójkątnego. Jest ono utworzone z poprzecznie i skośnie ułożonych włókien nerwowych łączących zstępujące brzusznie słupy sklepienia. Spoidło sklepienia brzuszne jest znacznie słabiej rozwinięte aniżeli spoidło sklepienia grzbietowe. Na przekrojach strzałkowych ma ono kształt owalnych pęczków złożonych z włókien nerwowych. Wydaje się również, że włókna nerwowe tworzące spoidło sklepienia brzuszne u krowy są w porównaniu z włóknami tworzącymi spoidło sklepienia grzbietowe cieńsze oraz słabiej zmielinizowane.

OMÓWIENIE

Strzępek hipokampa (*fimbria hippocampi*), sklepienie (*fornix*) oraz spojenie sklepienia (*commissura fornicis*) tworzą złożony system włókien nerwowych stanowiących drogi dla aferentnych i eferentnych włókien nerwowych łączących twór hipokampa z innymi czę-

ściami mózgowia. Ten złożony system włókien nerwowych został stosunkowo dawno opracowany morfologicznie u wielu gatunków zwierząt doświadczalnych, takich jak królik, nietoperz, opos, świnka morska, norka, małpa i świnia (3, 7, 8, 9, 10, 11, 23). Te struktury włókien nerwowych przebadane u krowy pod względem morfologicznym są w swoim topograficznym położeniu i ukształtowaniu zbliżone do opisanych u innych gatunków zwierząt doświadczalnych.

Stosunkowo dość długo uważano, że sklepienie (*fornix*) jest wyłącznie drogą nerwową złożoną z eferentnych włókien nerwowych tworu hipokampa. Jeszcze niedawno Brodal (2) w swoim opisie hipokampa oraz jego związku ze zmysłem powonienia poparł ten pogląd, nie wykluczając jednak istnienia w sklepieniu aferentnych włókien nerwowych. Podobne przypuszczenia wysunęli i inni badacze (6, 10, 23), lecz dopiero doświadczalne badania w tym względzie mogły wyjaśnić to zagadnienie. Już pierwsze badania doświadczalne przeprowadzone między innymi przez Mettlera (16) i McLardy (12, 13) u małpy, Spraque i wsp. (20) u królika, Daitza i wsp. (5) u szczura wykazały, że uszkodzenie sklepienia powoduje wystąpienie degeneracji wstecznej między innymi w jądrze przegrodowym przyśrodkowym. McLardy (13) w przeprowadzonych badaniach u małpy część włókien sklepienia położoną w jego przyśrodkowej części określił jako drogę przegrodowo-skroniową. Te wyniki (13) zostały wkrótce potwierdzone między innymi poprzez badania elektrofizjologiczne (21). Votaw i wsp. (22) w wyniku przeprowadzonych doświadczeń z małpami sugerują, że brzuszna część sklepienia jest zarezerwowana dla aferentnych włókien hipokampalnych. Aferentne włókna w sklepieniu wychodzące ze struktur pola przegrodowego zostały również wykazane w doświadczalnych badaniach u małpy i szczura (1, 18). Bardziej szczegółowe dane, jakie można znaleźć w dostępnej literaturze, dotyczą topograficznej lokalizacji aferentnych włókien nerwowych poszczególnych struktur tworu hipokampa, które poprzez strzępek hipokampa oraz sklepienie zdążają do swoich miejsc przeznaczenia. Eferentne włókna nerwowe zostały zbadane między innymi przez Nauta (17) w badaniach przeprowadzonych u szczurów. Wykazane przez niego połączenia eferentne tworu hipokampa z jądrami pola przegrodowego, okolicą przedwzrokową, grzbietowym polem podwzgórzowym, okolicą przednią wzgórza, okolicą suteczkowatą oraz przednim końcem śródmózgowia przebiegają przez sklepienie. Eferentne włókna nerwowe, które poprzez grzbietową część sklepienia oraz strzępek hipokampa wychodzą z poszczególnych struktur tworu hipokampa zostały również stwierdzone w badaniach doświadczalnych wykonywanych przez Raismana i wsp. (19).

Szczególnie interesujące dane dotyczące lokalizacji i topograficznego ułożenia włókien nerwowych w strzępku hipokampa oraz sklepieniu są wynikiem badań, w których uprzednio znakowane włókna nerwowe poprzez iniekcje proliny lub leucyny mogą być obserwowane przy pomocy autoradiografii. Meinbach i wsp. (14) przy pomocy tych metod wykazali u szczura topograficzną lokalizację eferentnych włókien nerwowych poszczególnych struktur tworu hipokampa w strzępku hipokampa oraz sklepieniu. Podzielili oni te struktury (strzępek hipokampa oraz sklepienie) złożone z włókien nerwowych na 5 stref: strefa 1 obejmuje przyśrodkową część sklepienia oraz brzuszną część strzępka hipokampa i zawiera aksony biegnące z przednio-grzbietowej części tworu hipokampa, strefę 2 tworzy boczna część sklepienia oraz przylegająca do niej brzuszna część strzępka hipokampa. Poprzez tę część przebiegają aksony z tylnych poziomów tworu hipokampa. Strefy 3 i 4 zawierają włókna nerwowe w pośrodkowym rejonie strzępka hipokampa i są położone

bocznie w stosunku do sklepienia. Zawierają one włókna nerwowe z tylno-brzusznej części tworu hipokampa. Strefa 5 odnosi się do krańcowo bocznej części strzępka hipokampa i składa się z aksonów z przednio-brzusznej części tworu hipokampa. Autorzy ci (14) jeszcze dokładniej analizowali topograficzną lokalizację włókien rozpatrując poszczególne struktury tworu hipokampa (*regio inferior*, *regio superior*, *subiculum*) w odniesieniu do ich miejsca w strzępku hipokampa i sklepieniu. Z badań ich wynika również, że kora *subiculum* jest jedynym źródłem włókien sklepienia, które biegną do podwzgórza, a boczna jego część zawiera eferentne włókna nerwowe do jąder ciała suteczkowatego. Tak precyzyjna lokalizacja włókien nerwowych w strzępku hipokampa oraz sklepieniu dokonana przez Meinbacha i wsp. (14, 15) była możliwa dzięki zastosowaniu przez nich nowoczesnych metod badawczych. Trudno jest więc porównywać te wyniki z uzyskanymi w niniejszych badaniach u krowy opartych jedynie na badaniach morfologicznych.

PIŚMIENNICTWO

1. Brockhaus H: Zur feineren Anatomie des Septum und des Striatum. J. Psych. Neurol. **51**, 1, 1942.
2. Brodal A.: The hippocampus and the sense of smell. Brain, **70**, 179, 1947.
3. Bujak A.: Fornix świni. Annales UMCS, DD, **31**, 51, 1976.
4. Cajal S., Ramon Y.: Histologie du Systeme Nerveux de l'Homme et des Vertebrates. Maloine, Paris 1911.
5. Daitz H. M., Powell T.P.S.: Studies of the connections of the fornix system. J. Neurol. Neurosurg. Psychiat. **17**, 75, 1954.
6. Fox C. A.: Certain basal telencephalic centers in the cat. J. Comp. Neurol. **72**, 1, 1940.
7. Humphrey T.: The telencephalon of the bat. I. The non-cortical nuclear masses and certain pertinent fiber connections. J. Comp. Neurol. **65**, 603, 1936.
8. Jeserich M. W.: The nuclear pattern and fiber connections of certain non-cortical areas of the telencephalon of the mink (*Mustela vision*). J. Comp. Neurol. **83**, 173, 1945.
9. Johnson T. N.: Studies on the brain of the guinea pig. I. The nuclear pattern of certain basal telencephalic centers. J. Comp. Neurol. **107**, 353, 1957.
10. Lauer E. W.: The nuclear pattern and fiber connections of certain basal telencephalic centers in the macaque. J. Comp. Neurol. **82**, 215, 1945.
11. Loo Y. T.: The forebrain of the opossum, *Didelphis virginiana*. Part. II. J. Comp. Neurol. **52**, 51, 1931.
12. Mc Lardy T.: Observations on the *fornix* of the monkey. I. Cell studies. Ibid **103**, 305, 1955.
13. Mc Lardy T.: Observations on the *fornix* of the monkey. II Fiber studies. Ibid **103**, 327, 1955.
14. Meinbach R. C., Siegel A.: Efferent connections of the hippocampal formation in the rat. Brain Res. **124**, 197, 1977.
15. Meinbach R. C., Siegel A.: Thalamic projections of the hippocampal formation in the rat. Brain Res. **134**, 1, 1977.
16. Mettler F. A.: Extensive unilateral cerebral removals in the primate: physiologic effects resultant from degeneration. Ibid **79**, 185, 1943.
17. Nauta W. J. H.: An experimental study of the fornix system in the rat. J. Comp. Neurol. **104**, 247, 1956.
18. Powell E. W.: Septal efferents revealed by axonal degeneration in the rat. Exp. Neurol. **8**, 401, 1963.
19. Raisman G., Cowan W. M., Powell T. P. S.: An experimental analysis of the efferent projections of the hippocampus. Brain Res., **89**, 83, 1966.
20. Spraque J. M., Meyer M. M.: An experimental study of the fornix in the rabbit. J. Anat. **84**, 354, 1950.
21. Swanson L., Cowan W. M.: Hippocampal-hypothalamic connections: origin in subicular cortex, not Ammon's horn. Science **189**, 304, 1975.
22. Votaw C. L., Lauer E. W.: Hippocampal fiber system in the fornix of the monkey. J. Comp. Neurol. **121**, 195, 1963.

23. Young M. W.: The nuclear pattern and fiber connections of the neocortical centers of the telencephalon of the rabbit (*Leopus coniculus*). J. Comp. Neurol. 65, 295, 1936.

24. Zeman W., Innes R. M.: Limbic System. W. Graigie's neuroanatomy of the rat. Academic Press, New York and London 1963.

Wpł. 1 03 1991

OPIS FOTOGRAMÓW

Fot. 1. Przekrój strzałkowy półkuli mózgowej w pobliżu płaszczyzny pośrodkowej, preparat barwiony wg met. Klüvera i Barrery, pow. około 2,5 x.

Fot. 2. Przekrój strzałkowy półkuli mózgowej w pobliżu płaszczyzny pośrodkowej, preparat barwiony wg met. Klüvera i Barrery, pow. około 10 x.

Fot. 3. Przekrój strzałkowy tworu hipokampa, preparat barwiony wg met. Klüvera i Barrery, pow. około 15 x.

Fot. 4, 5. Przekroje poprzeczne pola przegrodowego, preparaty barwione wg met. Klüvera i Barrery, pow. około 10 x.

As – *area septalis*, Bd – *nucleus tractus diagonalis* Brocae, Ca – *commissura anterior*, Cc – *Corpus callosum*, De – *nucleus septalis dorsalis pars externa*, Di – *nucleus septalis dorsalis pars interna*, Dm – *nucleus septalis dorsalis pars intermedius*, F – *nucleus fimbrialis*, Fm – *fimbria hippocampi*, Fx – *fornix*, Gc – *gyrus cinguli*, H – *hippocampus*, Ig – *indusium griseum*, Li – *nucleus septalis lateralis pars interna*, Le – *nucleus septalis lateralis pars externa*, Pd – *psalterium dorsale*, Pv – *psalterium ventrale*, Ta – *nucleus striae terminalis pars anterior*, Te – *nucleus striae terminalis pars externa*, Th – *thalamus*, VI – *ventriculus lateralis*.

SUMMARY

The encephalons of four mature cows were used in my investigations. The encephalons were fixed in formaldehyde, then dehydrated in ethanol, immersed into paraffin and subsequently cut into 15 microns thick slices in frontal and sagittal surface. The preparations were coloured according to the methods of Klüver-Barrera and Nissl. *Fimbria hippocampi* and *fornix* constitute a complex system of nervous fibers. They make the way for afferent and efferent nervous fibers which join formation hippocampi with the other parts of encephalon. *Fimbria hippocampi* is formed by a fairly thick band of nervous fibers which are located on the front-medial surface of formation hippocampi. *Fimbria hippocampi* goes into *crus fornicis*. *Fornix* is formed by a fairly thick band of nervous fibers and consists of following parts: *crus fornicis*, *corpus fornicis*, joined on both sides by *commissura fornicis dorsalis* and *ventralis*.

DESCRIPTION OF PHOTOGRAMS

Fot. 1. The sagittal section of encephalon near the central surface, colouring according to the method of Klüver-Barrera, magn. approx. 2,5 x.

Fot. 2. The sagittal section of encephalon near the central surface, colouring according to the method of Klüver-Barrera, magn. approx. 10 x.

Fot. 3. The sagittal section of formation hippcampi, colouring according to the method of Klüver-Barrera, magn. approx. 15 x.

Fot. 4, 5. The transverse sections of area septalis, coloouring according to the method of Klüver-Barrera, magn. approx. 10 x.