ANNALES
UNIVERSITATIS MARIAE CURIE-SKŁODOWSKA
LUBLIN-POLONIA
VOL. LV, 5 SECTIO DD 2000

Instytut Anatomii Zwierząt, Wydział Medycyny Weterynaryjnej AR w Lublinie

MARCIN BARTŁOMIEJ ARCISZEWSKI

Cytoarchitektonika i topografia jąder ruchowych nerwów: okoruchowego, bloczkowego i odwodzącego kury domowej (Gallus domesticus)

Cytoarchitectonics and topography of motor nuclei oculomotor, trochlear and abducent nerves in the hen (*Gallus domesticus*)

Nerwy czaszkowe: III (okoruchowy), IV (bloczkowy) oraz VI (odwodzący) odpowiadają za unerwienie ruchowe zewnętrznych oraz wewnętrznych mięśni gałki ocznej. Częste występowanie u zwierząt schorzeń narządu wzroku stanowiło przyczynę zainteresowań tymi strukturami wielu badaczy zajmujących się budową ośrodkowego układu nerwowego. Dotychczas opisano je u większości zwierząt domowych (1, 3, 4, 5, 18, 19) oraz u niektórych gatunków zwierząt wolno żyjących (2, 10, 11, 17). Ośrodki te były badane także u ptaków, jednakże rozbieżności wyników nie pozwalają na ostateczne określenie ich struktury (12, 13, 14, 16).

Z powyższych danych wynika, że jądra ruchowe nerwów: okoruchowego, bloczkowego i odwodzącego poszczególnych ssaków różnią się od siebie. Różnice występują nawet u zwierząt blisko ze sobą spokrewnionych, np. owcy (1) i kozy (4), co wg Millera (11) związane jest głównie ze sposobem widzenia oraz położeniem gałek ocznych. Występowanie tak szerokich różnic uzasadnia potrzebę badań porównawczych cytoarchitektoniki i topografii jąder ruchowych nerwów III, IV i VI u ptaków z badanymi uprzednio ssakami. Wyniki badań pozwolą także na ostateczne ustalenie budowy powyższych ośrodków, co w istotny sposób poszerzy stan obecnej wiedzy anatomicznej i niewątpliwie stanowić będzie podstawę dalszych badań fizjologów i klinicystów zajmujących się schorzeniami okulistycznymi.

MATERIAŁ I METODY

Materiał do badań stanowiły rdzenie przedłużone pobrane od 6 dojrzałych płciowo kur domowych (*Gallus domesticus*). Materiał ten został utrwalony w formalinie, a następnie odwodniony w alkoholu i zatopiony w parafinie, a następnie pokrojono go na skrawki o grubości 12 µm. Do badań mikroskopowych pobrano co drugi skrawek. Materiał ten barwiono fioletem krezylu wg metody Klüvera-Barrery oraz metody Nissla.

WYNIKI BADAŃ

Nucleus motorius nervi oculomotorii

Jądro ruchowe nerwu okoruchowego u kury domowej stanowi wąskie pasmo komórek, położone wzdłuż szwu śródmózgowia i jest przedłużeniem w kierunku donosowym jądra ruchowego nerwu bloczkowego (*nucleus motorius nervi trochlearis*). Średnia długość opisywanej struktury u badanych zwierząt wynosi około 1,8 mm. Na przekrojach poprzecznych koniec tylny *nucleus motorius nervi oculomotorii* przyjmuje postać pionowo owalnej grupy komórek nerwowych, składającej się z dwóch grup: grzbietowej oraz brzusznej. W swoim dalszym przebiegu na wysokości 1/5 tylnej długości podział jądra na dwie grupy zostaje zachowany, lecz jego oś długa przebiega skośnie od strony brzuszno-przyśrodkowej do strony grzbietowo-bocznej.

W połowie długości *nucleus motorius nervi oculomotorii* kształt jądra nie ulega zmianie, przy czym w jego skład wchodzą: grupa grzbietowo-boczna, grupa grzbietowo-przyśrodkowa oraz grupa brzuszna (fot. 1). Największa jest grupa grzbietowo-boczna (zawierająca około 50 % wszystkich komórek jądra), zaś pozostałe dwie grupy są mniej więcej równej wielkości (po około 25 % komórek). Na wysokości bieguna przedniego opisywane jądro przyjmuje ponownie postać pionowo-owalnej grupy komórek.

Komórki wchodzące w skład jądra są w 80 % małej wielkości (około 25-30 µm) i kształtu owalnego bądź wrzecionowate (fot. 4). Pozostałą część stanowią owalne komórki średniej (do 40 µm) wielkości (fot. 4). W komórkach widoczne jest umieszczone centralnie jądro wraz z jąderkiem oraz równomiernie rozmieszczony w neuroplazmie tigroid.

Nucleus motorius nervi trochlearis

Jądro ruchowe nerwu bloczkowego u kury domowej położone jest w śródmózgowiu, grzbietowo-bocznie w stosunku do pęczka podłużnego przyśrodkowego (*fasciculus longitudinalis medialis*). Długość tego jądra wynosi około 1,2 mm, zaś

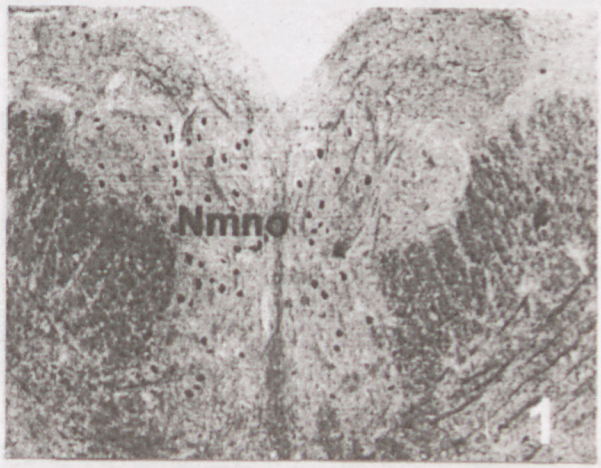

Fot. 1

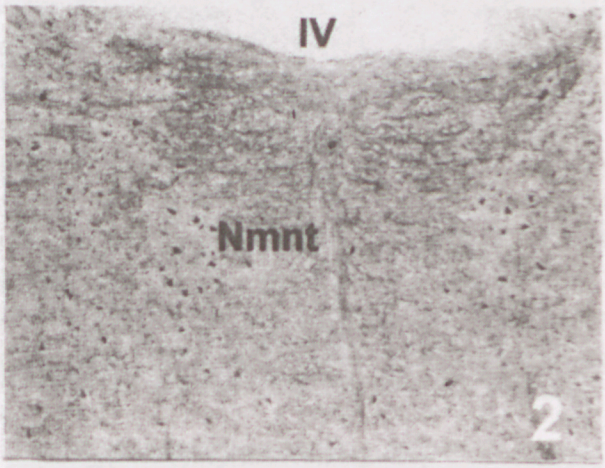

Fot. 2

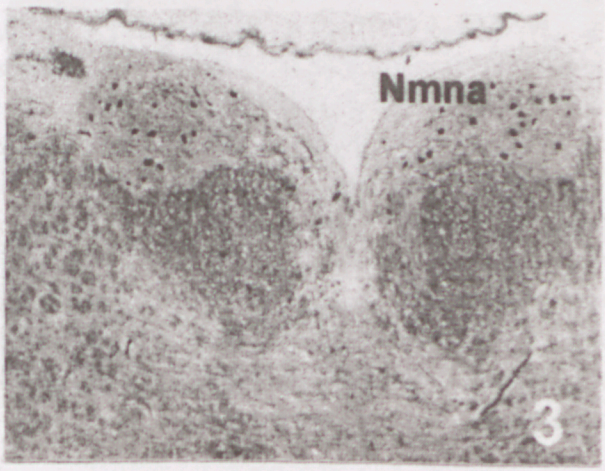

Fot. 3

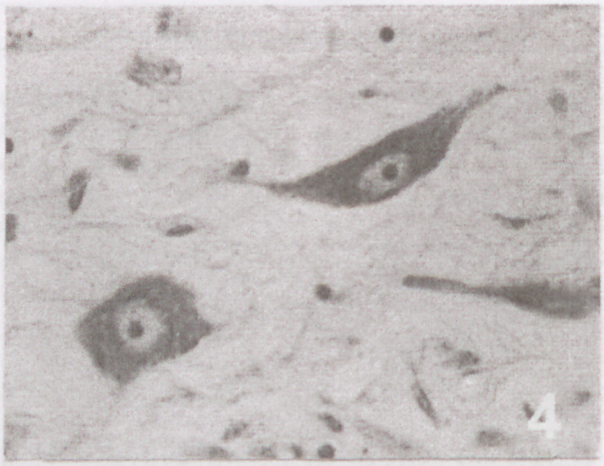

Fot. 4

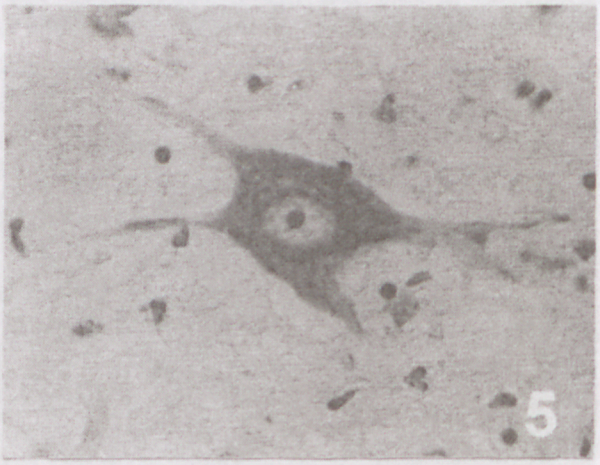

Fot. 5

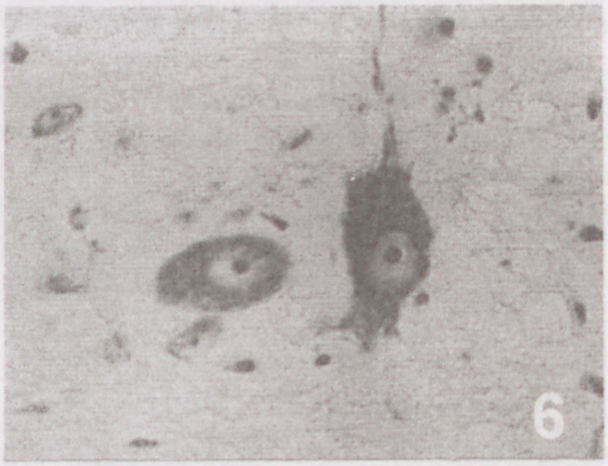

Fot. 6

kształtem przypomina ono wrzeciono. Na przekrojach poprzecznych ośrodek ten przybiera kształt poziomo-owalnej grupy komórek nerwowych (fot. 2). Na całej długości jądra stwierdza się liczne przewężenia w jego ciągłości, wynikające ze zróżnicowanej liczby komórek. Większą część *nucleus motorius nervi trochlearis* (około 75 %) stanowią wielobiegunowe bądź wrzecionowate komórki nerwowe (fot. 5) średniej wielkości (około 30-45 µm). Reszta jądra zbudowana jest z małych (do 30 µm) okrągłych oraz owalnych komórek. W komórkach nerwowych widoczne jest umieszczone centralnie jądro wraz z jąderkiem oraz równomiernie rozmieszczony w neuroplazmie tigroid.

Nucleus motorius nervi abducentis

Nucleus motorius nervi abducentis u kury jest położone w środkowej części rdzenia przedłużonego, brzusznie w stosunku do komory IV (fot. 3). Długość jądra ruchowego nerwu odwodzącego wynosi około 2,1 mm. Na przekrojach poprzecznych przyjmuje ono kształt okrągłej bądź owalnej grupy komórek nerwowych. Na przebiegu jądra (podobnie jak w przypadku *nucleus motorius nervi trochlearis*) widoczne są liczne przewężenia w jego ciągłości. W skład *nucleus motorius nervi abducentis* wchodzą w większości (60 %) komórki o wielkości 30-45 µm, kształtu wrzecionowatego oraz wielobiegunowe. Pozostałe 40 % jądra stanowią okrągłe bądź owalne komórki dochodzące do wielkości 25 µm (fot. 6). W obserwowanych komórkach nerwowych widoczne jest dobrze widoczne jądro z jąderkiem oraz równomiernie rozmieszczony w neuroplazmie tigroid.

OMÓWIENIE WYNIKÓW

U zwierząt, takich jak krowa (8), owca (6), koza (7) czy też wielbłąd (11) i jeleń (10), w skład jądra wchodzą komórki duże (powyżej 50 µm). W niniejszych badaniach nie stwierdzono występowania w *nucleus motorius nervi oculomotorii* kury domowej komórek takiej wielkości. Przedstawiona powyżej topografia jądra ruchowego nerwu okoruchowego kury domowej jest podobna do pozostałych ssaków. Podobnie jak u tych zwierząt, tak i u kury koniec przedni jądra stanowi przedłużenie jądra ruchowego nerwu bloczkowego. Nie zaobserwowano u kury widocznej granicy pomiędzy tymi dwiema strukturami ośrodkowego układu nerwowego. Główną masę jądra stanowią komórki małej wielkości kształtu owalnego bądź wrzecionowate. Biorąc pod uwagę podział jądra kury na grupy należy stwierdzić, że w swojej budowie przypomina ono analogiczną strukturę opisywaną u kozy (7).

Lokalizacja jądra ruchowego nerwu bloczkowego jest na ogół podobna do tej przedstawianej u ssaków. W budowie komórkowej jądra kury nie zaobserwowano występującego u innych ssaków podziału na grupy. Analizując wielkość komórek nerwowych budujących jądro ruchowe nerwu bloczkowego należy stwierdzić, że brak u kury domowej w opisywanym jądrze komórek wielobiegunowych dużej wielkości. Komórki tego typu obserwowano m.in. *w nucleus motorius nervi trochlearis* krowy (8), konia (9) czy też wielbłąda (11) i piesaka (2).

Położenie *nucleus motorius nervi abducentis* kury nie odbiega zbytnio od położenia analogicznych struktur opisywanych u pozostałych ssaków. Podobnie jak miało to miejsce w przypadku jądra n. IV, tak też i w jądrze nerwu VI kury nie obserwuje się podziału na grupy komórkowe. Podział taki opisywano u krowy (8), jelenia (10) oraz wielbłąda (11). Większość jądra nerwu odwodzącego kury stanowią komórki średniej wielkości, podczas gdy rozmiary komórek budujących analogiczne jądro u ssaków dochodzą do 80 μm.

Opisy cytoarchitektoniki jąder nerwów: III, IV i VI kury domowej różnią się w stosunku do opisywanych ośrodków nerwowych u dotychczas zbadanych ssaków. Zasadnicze różnice dotyczą podziału jąder nerwów IV i VI na grupy oraz braku we wszystkich opisywanych jądrach (obecnych u ssaków) dużych wielobiegunowych komórek nerwowych. Podobna jest natomiast topografia jąder, a także struktura i kształt tworzących je komórek nerwowych.

PIŚMIENNICTWO

1. Bujak A.: Jądra ruchowe rdzenia przedłużonego u owcy. Ann. UMCS, sectio DD **14**, 189, 1959.
2. Bujak A., Milart Z., Jastrzębski M., Zioło I., Hereć S.: Topografia i cytoarchitektonika jąder nerwów: okoruchowego, bloczkowego i odwodzącego piesaka (*Alopex lagopus*) Ann. UMCS sectio DD **16**, 13, 1986.
3. Chomiak M., Lewandowski M.: Kern des Zunggenmuskulennerven und Kern des Gerichtsnerven beim Schaf. Ann. UMCS sec. C **8**, 89, 1953.
4. Chomiak M.: Jądra ruchowe rdzenia przedłużonego krowy, świni i konia. Ann. UMCS, sectio C **5**, 373, 1951.
5. Chomiak M.: Topografia i budowa jąder ruchowych rdzenia przedłużonego kozy. Ann. UMCS, sectio DD **8**, 181, 1953.
6. Chomiak M.: Topografia i budowa jąder nerwowych śródmózgowia owcy, świni, krowy, kozy. Część I. Jądra śródmózgowia owcy. Ann. UMCS, sectio DD **14**, 147, 1960.
7. Chomiak M.: Topographie und Kernbau des Mesencephalon der Haustiere. V. Kerne des Mesencephalon der Ziege. Ann. UMCS, sectio DD **17**, 19, 1963.
8. Chomiak M., Welento J.: Topographie und Kernbau des Mesencephalon der Haustiere. III. Teil. Kerne des Mesencephalon der Kuh. Ann. UMCS, sectio DD **16**, 45, 1961.
9. Chomiak M., Welento J.: Topographie und Kernbau des Mesencephalon der Haustiere. IV. Teil. Kerne des Mesencephalon beim Pferd. Ann.UMCS, sectio DD **17**, 45, 1962.

10. F i e d o r u k J.: Jądra rdzenia przedłużonego i mostu jelenia i sarny. Część II. Jądra tylnego odcinka rdzenia przedłużonego. Pol. Arch. Wet. **17**, 373, 1974.
11. F l i e g e r S., S t r z a ł k a B., J a s t r z ę b s k i M.: Ośrodki nerwów czaszkowych: okoruchowego (III), bloczkowego (IV) i odwodzącego (VI) u wielbłąda (*Camelus dromedarius* L.). Pol. Arch. Wet. **24**, 253, 1984.
12. G o l l e r H.:Topographical demonstration of nuclei in the medulla oblongata of the fowl (*Gallus domesticus*), Zentralbl Veterinarmed (A), **16**, 257, 1969.
13. I s o m u r a G.: On the localization of nerve centres of the extrinsic ocular muscles in the fowl. Anat. Anz. **133**, 33, 1973.
14. J u n g h e r r E.: The neuroanatomy of the domestic fowl (*Gallus domesticus*). Avian Dis.1, 1969.
15. M i l l e r I: Zytoarchitektonik der *nuclei nervi oculomotorii*, *trochlearis* und *abducentis*. J. Hirnforsch. **20**, 3, 1979.
16. N i i m i K., S a k a i S., T a k a s u J.: The ontogenetic development of the oculomotor nucleus in the chick. Tokushima J. Exp. Med. **5**, 311, 1959.
17. S z t e y n S.: Topographie und Kernbau des Mittelhirnes des Sumpfibries. Acta Theriol. **12**, 253, 1967.
18. W e l e n t o J., B o b k i e w i c z A.: Rozwój jąder ruchowych rdzenia przedłużonego krowy. Ann. UMCS, sectio DD **9**, 235, 1955.
19. Z i o ł o I.: Rozwój jąder ruchowych rdzenia przedłużonego świni. Ann. UMCS, sectio DD **12**, 75, 1959.

OPIS FOTOGRAMÓW

Fot. 1. Przekrój poprzeczny środkowej części *nucleus motorius nervi oculomotorii*, pow. ok. 32 X.
Fot. 2. *Nucleus motorius nervi trochlearis* na wysokości bieguna przedniego, pow. ok. 32 X.
Fot. 3. *Nucleus motorius nervi abducentis* na wysokości bieguna tylnego, pow. ok. 32 X.
Fot. 4. Komórki nerwowe *nucleus motorius nervi oculomotorii*, pow. ok. 400 X.
Fot. 5. Komórki nerwowe *nucleus motorius nervi trochlearis*, pow. ok. 400 X.
Fot. 6. Komórki nerwowe *nucleus motorius nervi abucentis*, pow. ok. 400 X.

Oznaczenia: IV – *ventriculus* IV, Nmno – *nucleus motorius nervi oculomotorii*, Nmnt – *nucleus motorii nervi trochlearis*, Nmna – *nucleus motorii nervi abducentis*.

SUMMARY

6 hens (*Gallus domesticus*) constituted the study material. The medullas oblongata from the animals were the examination material. After taking, they were fixed in formalin, dehydrated in alcohol and embedded in paraffin. The medullas were sectioned in 12 µm scrapes. Every second scrape was taken for microscopic examination. The material was stained with cresyl violet according to the Klüver-Barrera's method.

The motor nucleus of the oculomotor nerve in domestic hen consists of a narrow streak of cells situated along the mesencephalons suture. In the transverse crosssections, the nucleus is visible as a vertically oval group of nerve cells comprising three specific groups. The motor nucleus of the trochlear nerve in hen is situated in the mesencephalon, dorsolaterally to the longitudinal fascicle. *Nucleus motorius nervi abducentis* in hen is situated in the medial part of the medulla oblongata

abdominally to ventricle IV. Nerve cells comprising all three nuclei are: small and medium ones of oval, circular, fusiform and multipolar.

The nuclei of nerves III, IV and VI of domestic hen are different in relation to the formerly described nerve centres in other mammals. The most substantial differences are: the lack of nuclei division of nerve IV and VI into groups and the lack of large multipolar nerve cells spotted in others mammals. The topography, structure of the nuclei and the shape of the nerve cells creating it is, however, the same.

DESCRIPTION OF PHOTOGRAMS

Phot. 1. Transverse section of the middle part of *nucleus motorius nervi oculomotorii*, magn. approx. 32 X.

Phot. 2. *Nucleus motorius nervi trochlearis* in the level of its anterior end, magn. approx. 32 X.

Phot. 3. *Nucleus motorius nervi abducentis* in the level of its posterior end, magn. approx. 32 X.

Phot. 4. Nervous cells of *nucleus motorius nervi oculomotorii*, magn. approx. 400 X.

Phot. 5. Nervous cells of *nucleus motorius nervi trochlearis*, magn. approx. 400 X.

Phot. 6. Nervous cells of *nucleus motorius nervi abducentis*, magn. approx. 400 X.